



EFP

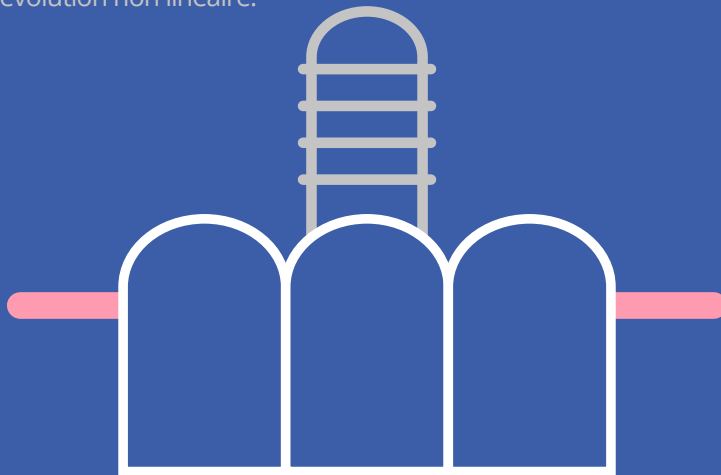
New Classification

of periodontal and peri-implant diseases

04. État péri-implantaire sain, mucosite péri-implantaire et péri-implantite

Guide à l'attention des cliniciens

- La précédente version (1999) de la classification des maladies parodontales ne couvrait pas les maladies et affections péri-implantaires.
- Le workshop mondial organisé par l'EFP en 2017 s'est attaché à présenter des définitions de cas et à examiner les caractéristiques de l'état péri-implantaire sain, de la mucosite péri-implantaire et de la péri-implantite.
- Le saignement au sondage est utilisé pour distinguer la muqueuse péri-implantaire saine de la muqueuse péri-implantaire enflammée.
- La perte osseuse permet de différencier la mucosite péri-implantaire de la péri-implantite.
- La péri-implantite progresse plus vite que la parodontite et obéit à un modèle d'accélération et d'évolution non linéaire.



Auteur Tord Berglundh

Traduit de l'anglais par la Société Belge de Parodontologie
France Lambert et Peter Garmyn - www.parodontologie.be

Publié en mars 2019

© European Federation of Periodontology



parodontologie.be
Belgian Society of Periodontology



EFP

European
Federation of
Periodontology



04. État péri-implantaire sain, mucosite péri-implantaire et péri-implantite

Guide à l'attention des cliniciens

- La précédente version (1999) de la classification des maladies parodontales ne couvrait pas les maladies et affections péri-implantaires.
- Le workshop mondial organisé par l'EFP en 2017 s'est attaché à présenter des définitions de cas et à examiner les caractéristiques de l'état péri-implantaire sain, de la mucosite péri-implantaire et de la péri-implantite.
- Le saignement au sondage est utilisé pour distinguer la muqueuse péri-implantaire saine de la muqueuse péri-implantaire enflammée.
- La perte osseuse permet de différencier la mucosite péri-implantaire de la péri-implantite.
- La péri-implantite progresse plus vite que la parodontite et obéit à un modèle d'accélération et d'évolution non linéaire.

Auteur **Tord Berglundh**
Traducteurs *France Lambert et Peter Garmyn*



État péri-implantaire sain, mucosite péri-implantaire et péri-implantite

Introduction

Bien que la problématique de la classification des maladies et des affections péri-implantaires n'ait été abordée pour la première fois qu'en 2017, lors du workshop mondial de l'EFP, des définitions de ces maladies avaient déjà été présentées à plusieurs reprises lors de précédentes éditions de workshops européens de parodontologie de l'EFP.

Le terme « définition » a néanmoins souvent engendré des malentendus et il est apparu clairement nécessaire d'établir une distinction entre la définition d'une maladie et la définition d'un cas. La première est descriptive et présente les caractéristiques typiques de la maladie ou de l'affection, tandis que la seconde est destinée à guider le praticien dans la pose du diagnostic (c.-à-d. à expliquer comment évaluer la maladie).

Lors du workshop mondial sur la parodontologie qui s'est tenu en 2017, le groupe de travail 4 a présenté des définitions de cas et a traité des aspects bien déterminés de l'état péri-implantaire sain, de la mucosite péri-implantaire et de la péri-implantite.

La partie la plus importante des définitions de cas consiste à découvrir l'existence d'un saignement ou d'une suppuration au sondage et à déterminer la perte osseuse sur base de radiographies. Le saignement au sondage est le critère essentiel pour établir une distinction entre la muqueuse péri-implantaire saine et la muqueuse péri-implantaire enflammée, tandis que la perte osseuse est un critère utilisé pour différencier la mucosite péri-implantaire de la péri-implantite. Dans ce contexte, la perte osseuse devrait être supérieure aux variations au niveau de l'os crestal qui résultent du premier remodelage osseux effectué après la pose de l'implant.

L'état péri-implantaire sain

Des tissus durs et des tissus mous péri-implantaires se forment dans le cadre d'un processus de cicatrisation après la pose de l'implant. La formation d'un nouvel os en contact avec l'implant est une ostéointégration, tandis que la fusion d'un épithélium jonctionnel et d'une zone de tissu conjonctif en contact avec les composants de l'implant établit la muqueuse péri-implantaire.

L'état péri-implantaire sain se caractérise par l'absence de signes cliniques d'inflammation tels que l'enflure, la rougeur et le saignement au sondage. Il n'est toutefois pas possible de définir une gamme de profondeurs de sondage qui soient compatibles avec l'état sain. Par ailleurs, il est également possible d'avoir un état péri-implantaire sain autour d'implants qui bénéficient d'un soutien osseux réduit.

Il existe en outre diverses situations dans lesquelles un état péri-implantaire sain peut coïncider avec un soutien osseux réduit, car il est possible de garantir la santé péri-implantaire sur des sites de péri-implantite qui ont été traités avec succès. La cicatrisation post-implantation de l'implant à des endroits où la crête présente des anomalies peut, par ailleurs, avoir pour conséquence que l'os s'étend sur le plan apical du bord de l'implant et que des parties de la muqueuse péri-implantaire fassent face à la partie intraosseuse de l'implant.

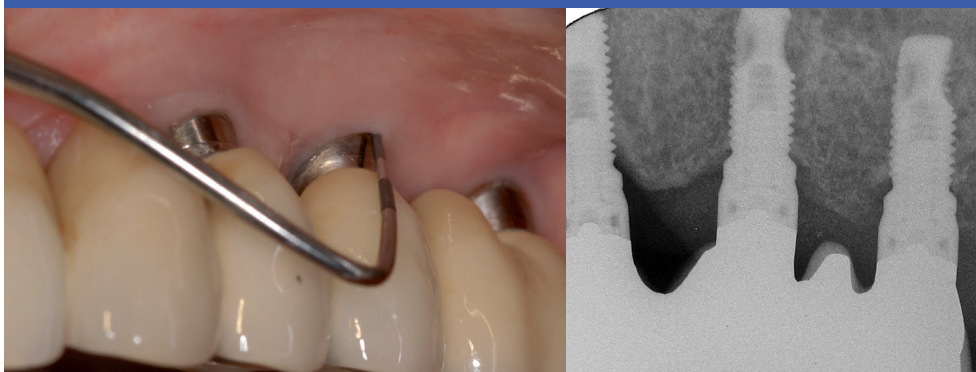
Définition de cas de l'état péri-implantaire sain dans la pratique clinique quotidienne :

- pas de signe clinique d'inflammation,
- pas de saignement/suppuration lors du sondage délicat,
- pas d'augmentation de la profondeur de sondage par rapport aux examens antérieurs,
- pas de perte osseuse.

**Il apparaît
clairement
nécessaire
d'établir une
distinction
entre la
définition
d'une maladie
et la définition
d'un cas**

Image 1

Santé péri-implantaire



Le saignement au sondage est le critère essentiel pour établir une distinction entre la muqueuse péri-implantaire saine et la muqueuse péri-implantaire enflammée, tandis que la perte osseuse est un critère utilisé pour différencier la mucosite péri-implantaire de la péri-implantite

La mucosite péri-implantaire

La mucosite péri-implantaire est caractérisée par une lésion inflammatoire dans les tissus mous entourant un implant en l'absence de perte d'os de soutien. La lésion se situe latéralement par rapport à l'épithélium jonctionnel/poche, mais ne s'étend pas dans la zone de tissu conjonctif supracrestal se trouvant dans le plan apical de l'épithélium jonctionnel/poche.

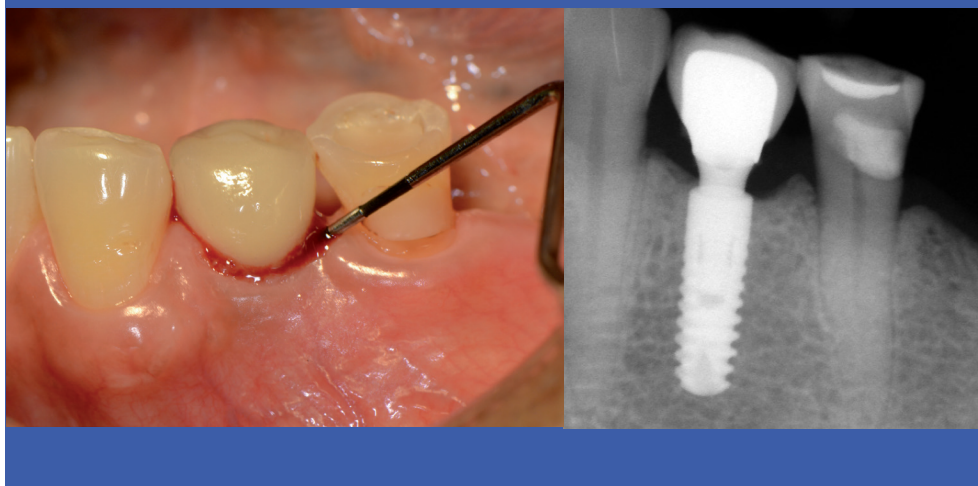
La principale caractéristique clinique de la mucosite péri-implantaire est le saignement lors du sondage délicat, mais d'autres signes cliniques d'inflammation, tels que l'érythème et l'enflure, peuvent aussi être présents. Une augmentation de la profondeur de sondage est souvent observée en présence d'une mucosite péri-implantaire. Cette augmentation est due au gonflement ou à une diminution de la résistance au sondage. Il existe de solides preuves que la plaque est le facteur étiologique impliqué dans la mucosite péri-implantaire. Il est également prouvé que les lésions liées à une mucosite péri-implantaire peuvent se résorber après la réinstitution de procédures permettant de contrôler la plaque.

Définition de cas de la mucosite péri-implantaire dans la pratique clinique quotidienne :

- saignement et/ou suppuration lors du sondage délicat,
- pas de perte osseuse.

Image 2

Mucosite péri-implantaire



La péri-implantite

La péri-implantite est un état pathologique associé à la plaque dentaire qui se forme dans les tissus entourant des implants dentaires. Elle se caractérise par une inflammation de la muqueuse péri-implantaire et une perte d'os de soutien. Les sites de péri-implantite présentent des signes cliniques d'inflammation, notamment un saignement et/ou une suppuration au sondage, une profondeur de sondage accrue et/ou une récession de la marge muqueuse, ainsi qu'une perte osseuse visible à la radiographie, en comparaison avec d'anciennes observations. Les lésions de la péri-implantite s'étendent au plan apical de l'épithélium jonctionnel/de poche et sont plus vastes que les lésions présentes sur les sites de mucosite péri-implantaire et de parodontite.

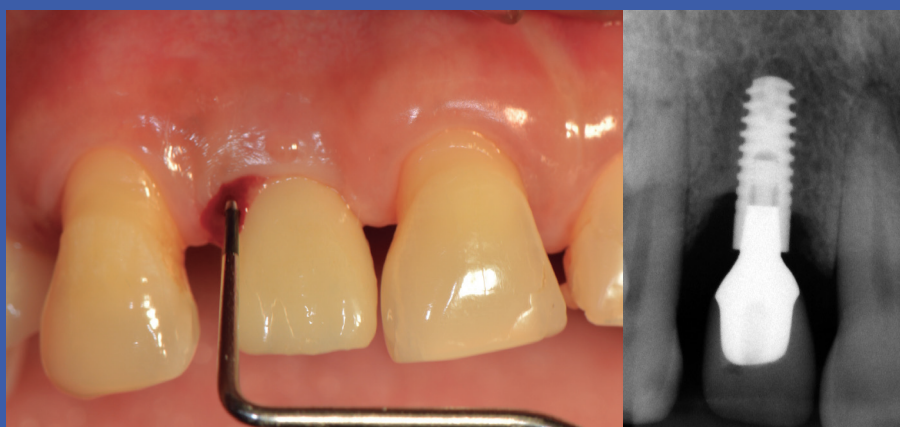On part du principe que la mucosite péri-implantaire précède la péri-implantite. Selon les données disponibles, les patients chez qui une mucosite péri-implantaire a été diagnostiquée courent un risque de développer une péri-implantite, en particulier si aucun traitement de maintenance régulier n'est appliqué. La péri-implantite progresse plus vite que la parodontite et obéit à un modèle d'accélération et d'évolution non linéaire.

Le lien entre la plaque dentaire et la péri-implantite est étayé par des données probantes démontrant, d'une part, que les patients dont la plaque dentaire est mal contrôlée et qui ne se soumettent pas à un traitement de maintenance régulier courent un plus grand risque de développer une péri-implantite et, d'autre part, que les stratégies de traitement anti-infectieux sont efficaces

La péri-implantite progresse plus vite que la parodontite et obéit à un modèle d'accélération et d'évolution non linéaire

Image 3

Péri-implantite



pour arrêter la progression de la maladie. De solides preuves montrent que le risque de péri-implantite est accru chez les patients qui ont des antécédents de parodontite sévère. Les données cliniques suggérant que le tabagisme et le diabète sont des indicateurs de risque potentiel de péri-implantite ne sont pas concluantes.

Définition de cas de la péri-implantite dans la pratique clinique quotidienne :

- saignement et/ou suppuration lors du sondage délicat,
- profondeur de sondage accrue par rapport aux examens antérieurs,
- perte osseuse.

Tableau 1. Définitions de cas dans la pratique clinique quotidienne pour l'état péri-implantaire sain, la mucosite péri-implantaire et la péri-implantite

État péri-implantaire sain	Mucosite péri-implantaire	Péri-implantite
Pas de saignement au sondage	Saignement au sondage	Saignement au sondage
Pas de perte osseuse*	Pas de perte osseuse*	Perte osseuse*
*Au-delà des changements au niveau de l'os créal résultant d'un remodelage osseux initial		

En l'absence de données d'examens antérieures, un diagnostic de péri-implantite peut être fondé sur la combinaison des éléments suivants :

- saignement et/ou suppuration lors du sondage délicat,
- profondeurs de sondage ≥ 6 mm,
- niveaux osseux ≥ 3 mm sur le plan apical de la partie la plus coronaire de la partie intraosseuse de l'implant.

La définition de cas de la péri-implantite inclut le saignement au sondage et la perte osseuse

Définitions de cas dans les études épidémiologiques

Les critères utilisés pour définir l'état péri-implantaire sain et la mucosite péri-implantaire dans la pratique clinique quotidienne devraient aussi être appliqués dans les études épidémiologiques. De même, la définition de cas de la péri-implantite à retenir dans les études épidémiologiques doit être la suivante :

- saignement et/ou suppuration lors du sondage délicat,
- profondeur de sondage accrue par rapport aux examens antérieurs,
- perte osseuse.

Les études épidémiologiques doivent tenir compte des potentielles erreurs de mesure du remodelage osseux. La perte osseuse doit être analysée en utilisant les seuils supérieurs à l'erreur de mesure (0,5 mm en moyenne). Idéalement, les études épidémiologiques doivent comprendre les examens préalables à la première année de mise en charge de l'implant.

En l'absence de données radiographiques antérieures, des pertes osseuses cervicales de plus de 3mm par rapport à la partie intra-osseuse de l'implant et le saignement et/ou la suppuration au sondage coïncident avec le diagnostic de péri-implantite.

Conclusion

Les définitions de cas proposées doivent être examinées en tenant compte du fait qu'il n'existe pas d'implant « générique ». Au contraire, les implants peuvent prendre diverses formes et présenter des caractéristiques de surfaces différentes. Les protocoles chirurgicaux et de mise en charge sont également variables.

Il est nécessaire de sonder les tissus péri-implantaires afin d'évaluer tout changement au niveau des critères de saignement au sondage et de profondeur de sondage. Il est recommandé aux praticiens d'obtenir des données radiographiques et des mesures de sondage de référence dès que la prothèse implanto-portée est en place.

**Idéalement,
les études
épidémiologiques
doivent
comprendre
les examens
antérieurs réalisés
après la première
année de mise
en charge de
l'implant**



Lectures complémentaires

[Proceedings of the World Workshop on the Classification of Periodontal and Peri-implant Diseases and Conditions](#), co-edited by Kenneth S. Kornman and Maurizio S. Tonetti. *Journal of Clinical Periodontology*, Volume 45, Issue S20, June 2018.

Proceedings include:

- Berglundh T, Armitage G, et al. [Peri-implant diseases and conditions: Consensus report of workgroup 4 of the 2017 World Workshop on the Classification of Periodontal and Peri-Implant Diseases and Conditions](#), pages S286-S291.
- Araujo MG, Lindhe J. [Peri-implant health](#), pages S230-S236
- Heitz-Mayfield LJA, Salvi G. [Peri-implant mucositis](#), pages S237-S245.
- Schwarz F, Derks J, Monje A, Wang H-L. [Peri-implantitis](#), pages S246-S266.
- Hämmerle CHF, Tarnow D. [The etiology of hard- and soft-tissue deficiencies at dental implants: A narrative review](#), pages S267-S277.
- Renvert S, Persson GR, Pirih FQ, Camargo PM. [Peri-implant health, peri-implant mucositis, and peri-implantitis: Case definitions and diagnostic considerations](#), pages S278-S285.

Auteur



Tord Berglundh

Tord Berglundh est professeur et doyen du département de parodontologie de l'institut d'odontologie de l'académie de Sahlgrenska de l'Université de Gothenburg, en Suède. Il est co-éditeur du manuel *Clinical Periodontology and Implant Dentistry* et rédacteur adjoint des revues *Clinical Oral Implants Research* et du *Journal of Clinical Periodontology* de l'EFP. Il est membre du comité de rédaction du *Journal of Dental Research* et arbitre pour plusieurs autres revues. Il a reçu de nombreux prix scientifiques et a produit environ 230 publications scientifiques dans le domaine des implants dentaires, des maladies parodontales et péri-implantaires, de l'immunologie, de la génétique, de l'intégration des tissus et de la régénération.



EFP

New Classification

of periodontal and peri-implant diseases

Nouvelle classification des maladies et des affections parodontales et péri-implantaires

La nouvelle classification est le produit du workshop mondial sur la classification des maladies et des affections parodontales et périimplantaires, qui s'est tenu à Chicago en Novembre 2017. Ce workshop mondial a été organisé conjointement par l'Académie Américaine de Parodontologie (AAP) et la Fédération Européenne de Parodontologie (EFP) pour créer une base de connaissances de consensus pour une nouvelle classification à promouvoir au niveau mondial. La nouvelle classification met à jour la classification précédente faite en 1999. Les documents et rapports de recherche de consensus du workshop mondial ont été publiés simultanément en Juin 2018 par l'EFP dans le *Journal of Clinical Periodontology* et par l'AAP dans le *Journal of Periodontology*. La nouvelle classification a été présentée officiellement par les deux organisations lors du congrès EuroPerio9 à Amsterdam en Juin 2018.



EFP

European
Federation of
Periodontology

A propos de l'EFP

La Fédération Européenne de Parodontologie (EFP) est une organisation regroupant 35 sociétés scientifiques nationales consacrées à la promotion de la recherche, à l'éducation et à la sensibilisation de la science et de la pratique parodontale. L'EFP représente à elle seule plus de 14.000 parodontistes et professionnels de la santé gingivale en Europe. En plus de 31 membres européens, l'EFP a récemment accueilli quatre membres internationaux associés basés en Asie, au Moyen-Orient et en Amérique latine.

www.efp.org
www.efp.org/newclassification

European Federation of Periodontology
Avenida Doctor Arce, 14. Office 38
28002 Madrid
Spain



 **EFP**

New Classification

of periodontal and peri-implant diseases



European
Federation of
Periodontology